CLÍNICA UNIVERSITÁRIA DE RADIOLOGIA

HOSPITAIS DA UNIVERSIDADE DE COIMBRA

4ª-feira, 12 Outubro 2011

Temática

Tumores NeuroEndócrinos Torácicos e EnteroPancreáticos: Avaliação Imagiológica Anatómica e Funcional

Rodrigues, Lara[1]; Correia, Joana[2]; Graça, Bruno M.[1]

1 – Serviço de Radiologia, HUC

2 – Serviço de Medicina Nuclear, HUC

Director/Moderador: Prof. Dr. Filipe Caseiro Alves

Tumores NeuroEndócrinos

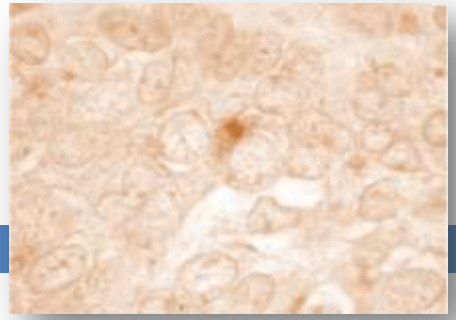

- Introdução
- Radiofármacos
- Técnicas Imagiológicas
- Achados Cintigráficos e Correlação Imagiologia Anatómica:
  - Tumores torácicos
  - Tumores enteropancreáticos
  - [Tumores simpaticoadrenérgicos, Síndromes NEM 1 e 2, Carcinoma Medular Tiróide (CMT)]
- Conclusão

Medicina Nuclear

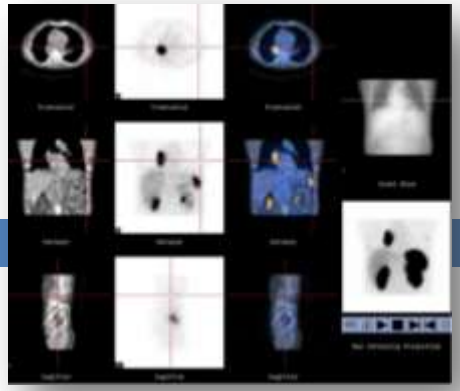

- *Imagiologia Funcional*

- Diagnóstico e estadiamento de amplo grupo de neoplasias, com base no comportamento biológico tumoral

- ***Tumores NeuroEndócrinos (TNE)**- imagens funcionais:
  - complementam informação anatómica (localização lesão 1^{iva} e metástases)
  - avaliação prognóstica
  - resposta à terapêutica

Introdução

- TNE derivam tecido embrionário crista neural:
  - Hipotálamo, Hipófise
  - Tiróide
  - Medula suprarrenal
  - Tracto gastrointestinal

- Síntese de aminas → descarboxilação → produção de polipeptídeos/hormonas



Introdução

- Células *APUD* (*amine percursor uptake and decarboxylose*); produção de aminas e peptídeos

  → neurotransmissores e hormonas

- Tumores com origem nestas células → *APUDomas*

- + tarde...

  Aminas/peptídeos presentes nos sistemas nervoso e endócrino → ***Células neuroendócrinas*** e ***Tumores neuroendócrinos (TNE)***

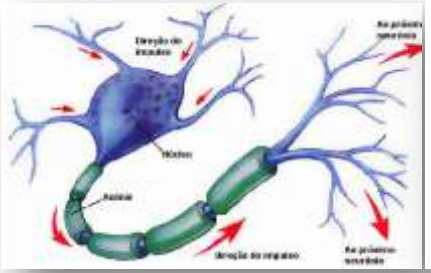

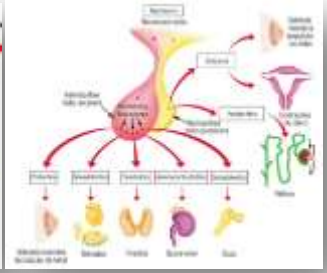

Radiofármacos

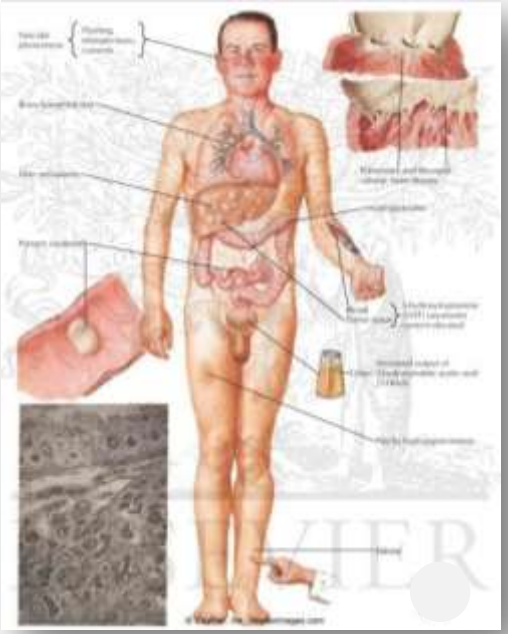

- Peptídeos/hormonas biologicamente activos → Significativo complexo sintomático

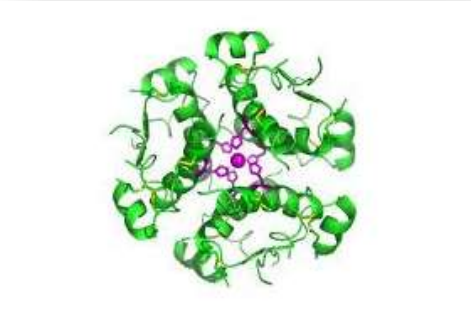

- <u>**Radiofármacos:**</u> estrutura molecular ~ às hormonas sintetizadas ou incorporadas em vários processos metabólicos das células tumorais

Radiofármacos

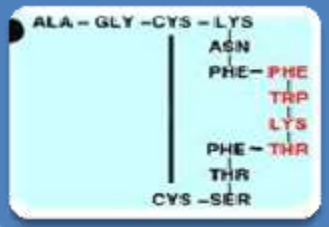

Análogos da Somatostatina

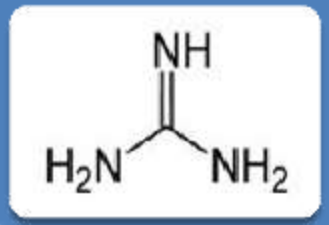

Análogos da Guanitidina

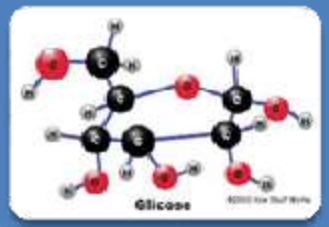

Análogos da Glicose

Radiofármacos

Análogos da Somatostatina

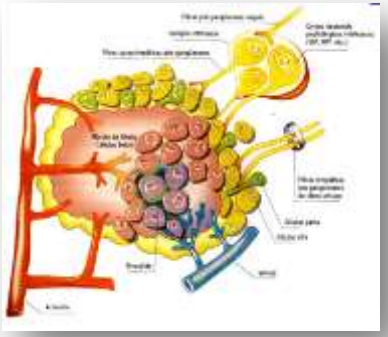

- **Somatostatina**

- Hormona "anticrescimento"
- Inibe a libertação:
  - hormonas da hipófise anterior (ACTH, PRL, TSH)
  - peptídeos intestinais e pancreáticos (insulina, glucagon, gastrina, VIP, polipeptídeo inibidor gástrico, secretina, motilina, colecistoquinina)

Radiofármacos

Análogos da Somatostatina

- <u>Somatostatina</u> marcada → teoricamente um excelente radiofármaco:
  - identificação lesão tumoral/metastastização
  - efeito terapêutico controlador ou inibidor do crescimento tumoral

- Contudo...
- Estrutura molecular → impeditiva do seu uso:
  - ligações covalentes facilmente quebradas por enzimas plasmáticas
  - Semivida biológica de 2-4 minutos

Radiofármacos

Análogos da Somatostatina

- Análogo da Somatostatina:

  → **Octreótido** (semivida de 2 horas); *Sandostatina*®

- Marcação com radioisótopo: **Índio-111** (semivida de 68 horas; emissão gamma de 171 e 245 KeV)

- Índio é quelado ao Octreótido pelo **Ácido Dietileno-triamino-pentacético**

- Radiofármaco resultante:

  → **In111-Pentatreótido**, *Octreoscan* ®

Radiofármacos

Análogos da Somatostatina

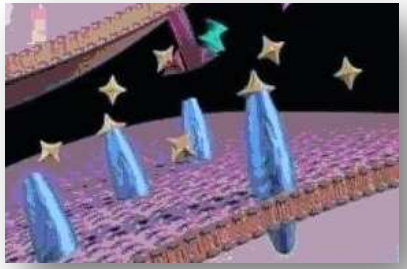

- **In111-Pentatreótido** liga-se aos receptores de somatostatina na superfície celular dos TNE

- 5 subtipos receptores:
  - ligação ávida à somatostatina → todos
  - análogo da somatostatina → apenas os subtipos 2 e 5...

- >80% <u>TNE enteropancreáticos</u> exprimem receptores do subtipo 2 (<u>↑ Sensibilidade In111-Pentatreótido</u>)

Radiofármacos

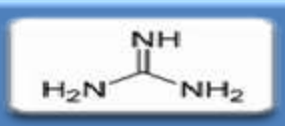

Análogos da Guanitidina

- Derivados radioiodados da guanitidina
  - I-131 Meta-iodo-benzil-guanidina (MIBG)
  - I-123 MIBG
  - incorporados para o interior da membrana celular através do mecanismo de transporte activo

- Armazenados em vesículas no interior das células do sistema simpaticoadrenérgico

Radiofármacos

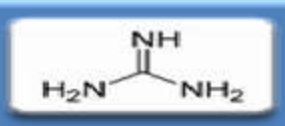

Análogos da Guanitidina

- ↑[MIBG] → tumores produtores de catecolaminas:
  - intraSR (feocromocitomas)
  - extraSR (paragangliomas)
- Sensibilidade de ~77-100%

Nota: Paragangliomas MIBG-negativos podem fixar In111-Pentatreótido!

Radiofármacos

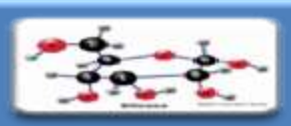

Análogos da Glicose

- 2-fluoro-2-desoxi-D-glicose (FDG):
  - entra nas células tumorais
  - fosforilado (FDG-6-fosfato)
  - armazenado no seu interior

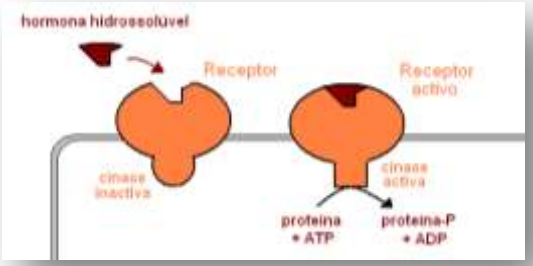

- Lesões malignas, de crescimento rápido → metabolismo da glicose está acelerado
- Contudo, a >ia dos TNE são bem diferenciados e de crescimento lento...

Radiofármacos

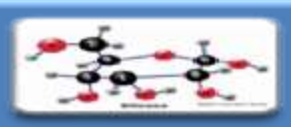

Análogos da Glicose

- Aplicação da FDG-PET limitada a suspeita de TNE agressivos, não detectados pelo In111-Pentatreótido ou pela imagiologia anatómica convencional

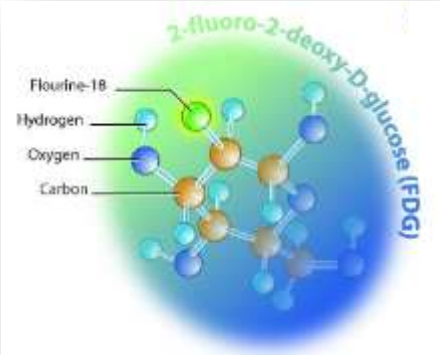

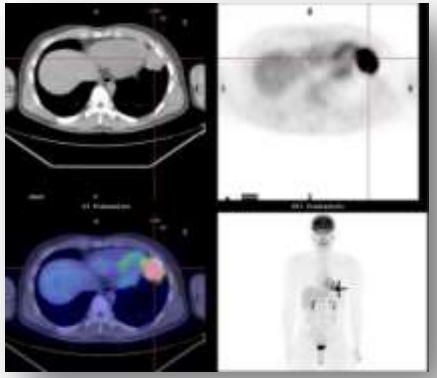

Técnica Cintigráfica

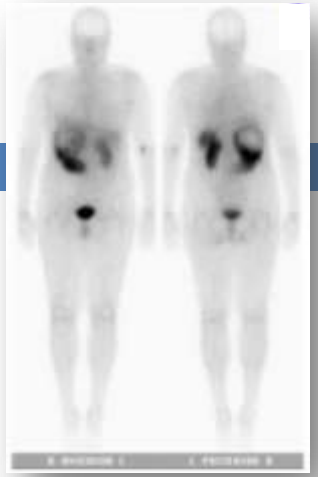

- <u>In111-Pentatreótido</u>
- Aquisição de imagens, 24 horas após injecção ev
- 5-6 mCi

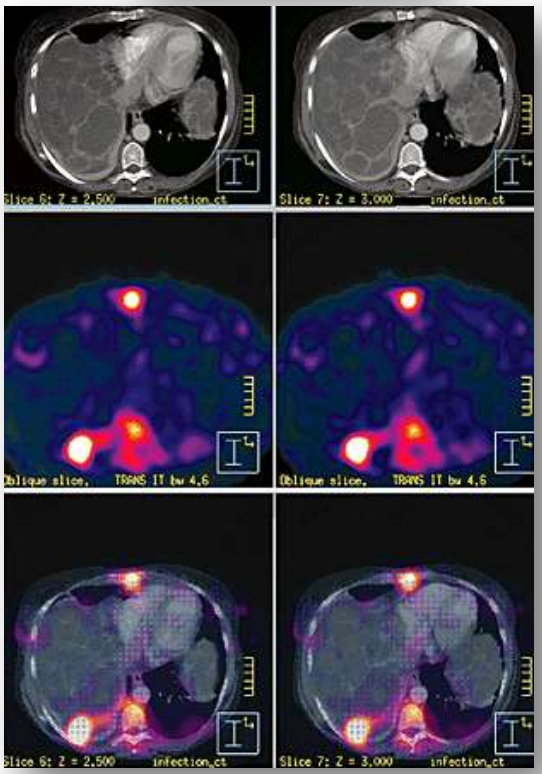

- **1°-** imagens de "varrimento"
  - corpo inteiro
- **2°-** SPECT *(single photon emission computed tomography)*/CT:
  - regiões de interesse

Técnica Cintigráfica

- > Resolução espacial!
- Execução do exame no mesmo dia!

- <u>^{99m}Tc-EDDA/HYNIC-Octreótido</u>
- Aquisição de 2 conjuntos de imagens
- 20 mCi

- **1°-** imagens de "varrimento":
  - corpo inteiro
  - 1h30 e 3h30 após injecção ev

- **2°-** SPECT/CT:
  - 4 horas após injecção ev
  - regiões de interesse

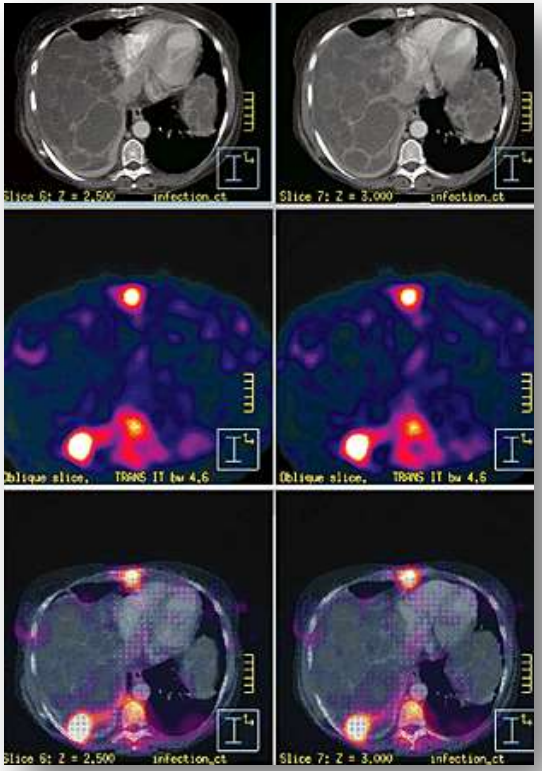

Técnica Cintigráfica

- Preparação do doente:
  - laxante oral (*clearance* intestinal)
  - se diarreia (parte do complexo sintomático), não é necessário

- Interromper octreótido (regime terapêutico) 72 horas antes da injecção para evitar:
  - competitividade do octreótido e do In111-Pentatreótido pelos receptores
  - diminuição da sensibilidade imagiológica

Tumores NeuroEndócrinos

- OMS, Classificação em 3 grupos de acordo:
  - comportamento clinico-biológico
  - Tamanho lesão, invasão vascular, act. mitótica, ≠ção histológica, act. hormonal, presença de mtxs

TNE Bem Diferenciados	• Baixo potencial maligno • *Carcinóides*
Carcinomas NE Bem Diferenciados	• Neoplasias de baixo grau de malignidade • *Carcinóides Malignos*
Carcinomas NE Pouco Diferenciados	• Elevado potencial maligno • C. *Pequenas Células*

Tumores NeuroEndócrinos

- Tumores Carcinóides

- Secretam elevadas quantidades de substâncias vasoactivas e neuropeptídeos (serotonina, histamina, bradicinina, substância P, neurocinica-A)

- >ia tem origem:
  - Tracto GI (73-85%)
  - Sistema broncopulmonar (10-29%)
  - Raramente: rins, timo, laringe, ovários, pele

- >ia, crescimento lento
- Contudo, ~40% doença metastática

Tumores NeuroEndócrinos

- Tumores Carcinóides

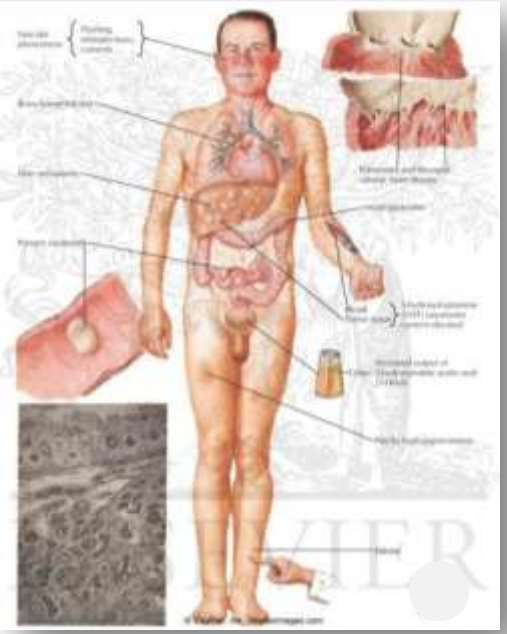

- Apresentação clínica depende:
  - localização e extensão da doença
  - presença de metástases
  - hormonas/peptídeos produzidas pelo tumor

- Sinais e sintomas:
  - dor abdominal
  - obstrução i.delgado
  - "flushing" cutâneo e diarreia (excesso de serotonina e outros peptídeos vasoactivos)

<u>Síndrome Carcinóide</u> (1/3 doentes)

= sinais/sintomas GI + broncoconstrição + por xs, IC direita

Tumores NeuroEndócrinos

- Tumores Carcinóides

- >ia apresenta queixas vagas...

  → Diagnóstico, mtas xs, tardio...

- Síndrome Carcinóide completo:
  - Carcinóides ileais
  - Metastização retroperitoneal
  - Metastização hepática maciça
    - > produção de substâncias causadoras do síndrome pelas mtxs
    - < função hepática, que normalmente inactiva as substâncias libertadas na circulação portal

Tumores NeuroEndócrinos

- Tumores Carcinóides
- <u>Análises Laboratoriais</u>

- Doseamento sérico de glicoproteína produzida pelas células tumorais:
  - Cromogranina-A
  - Marcador tumoral + comum

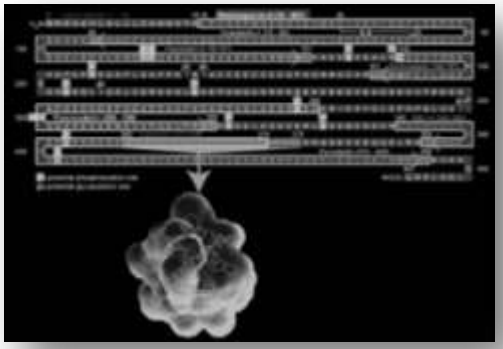

- Doseamento urina:
  - Ácido 5-hidroxi-indolacético (5-HIAA)
  - Produto do metabolismo da serotonina (produzida pelo tumor)
  - Efeitos diagnósticos

Tumores NeuroEndócrinos

- Tumores Carcinóides
- <u>Modalidades Imagiológicas</u>

- P/ detecção lesão 1ᵢᵛᵃ e metástases:
  - Endoscopia
  - Estudos contrastados
  - TC, RM
  - Angiografia

- Qd lesões de pequenas dimensões:
  - **Cintigrafia receptores somatostatina** desempenha papel importante

Tumores NeuroEndócrinos

- Tumores Carcinóides
- <u>Modalidades Imagiológicas</u>
- 80-100% tumores carcinóides apresentam receptores da somatostatina
- **Cintigrafia receptores somatostatina** (ligação aos subtipos 2 e 5), sensibilidade global de 80-90% em doentes com carcinóides
- Procedimento inicial de escolha para localização e estadiamento dos tumores carcinóides (?!):
  - Elevada sensibilidade
  - Capacidade de estudar o corpo inteiro

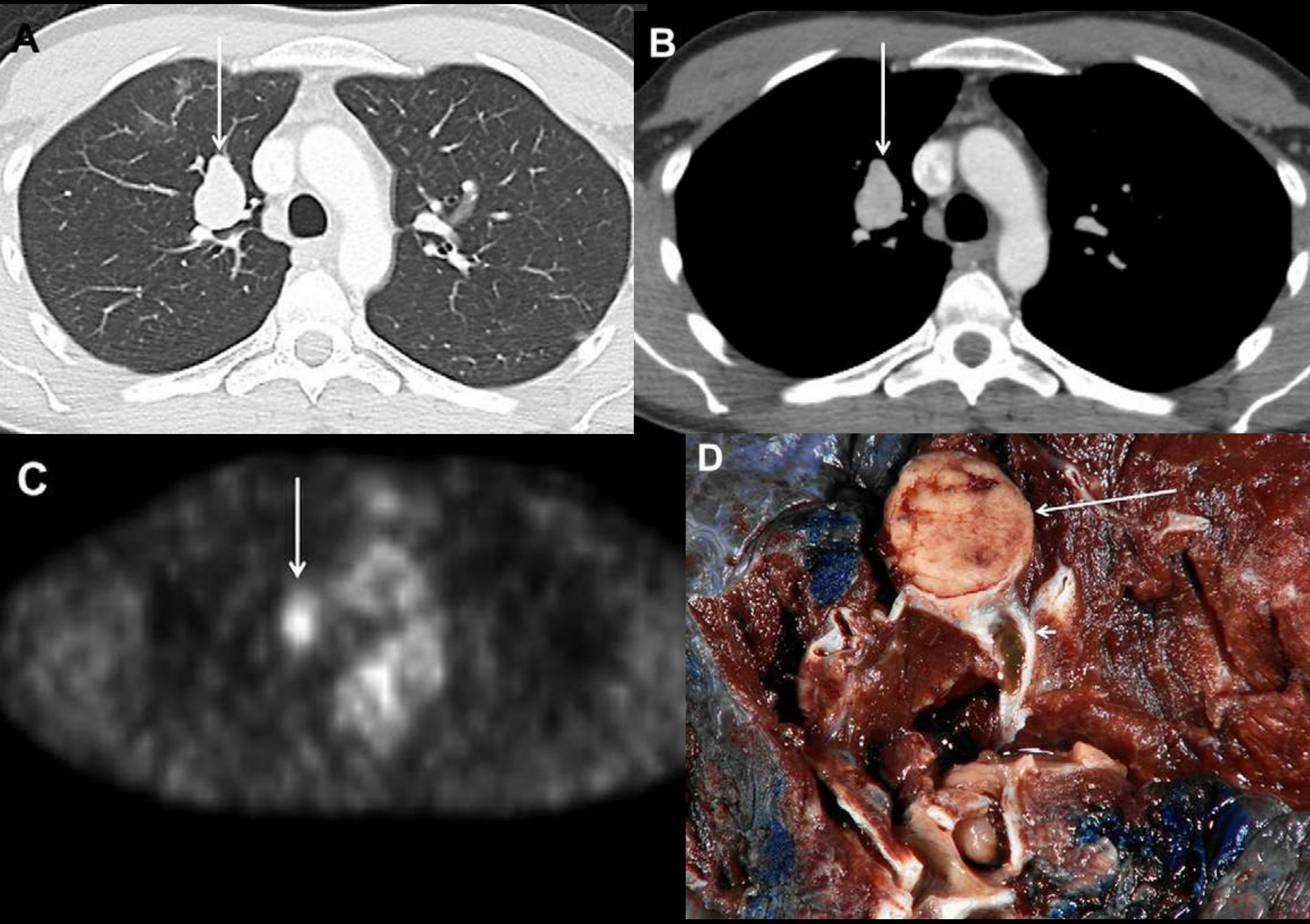
A
B
C
D

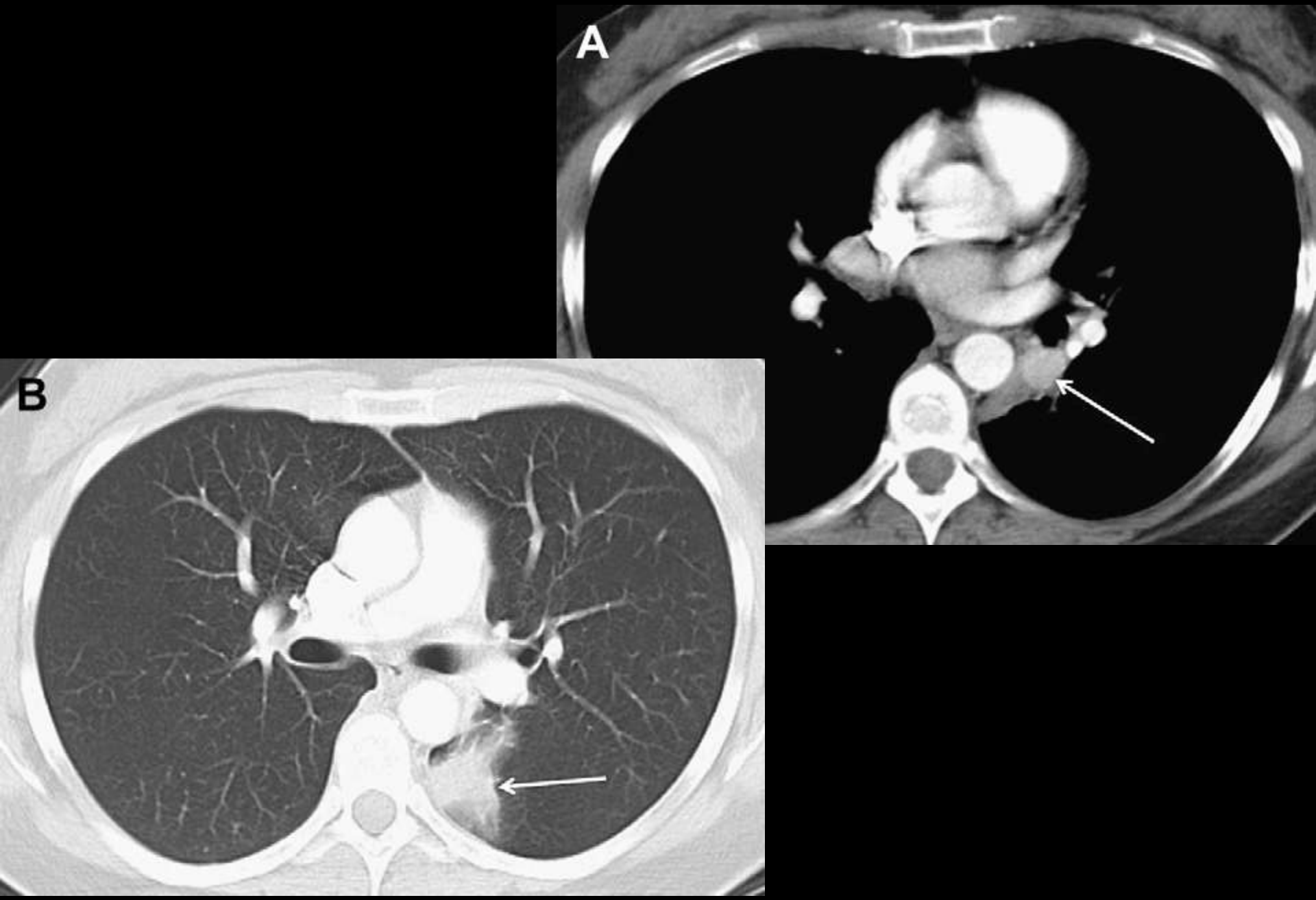
A
B

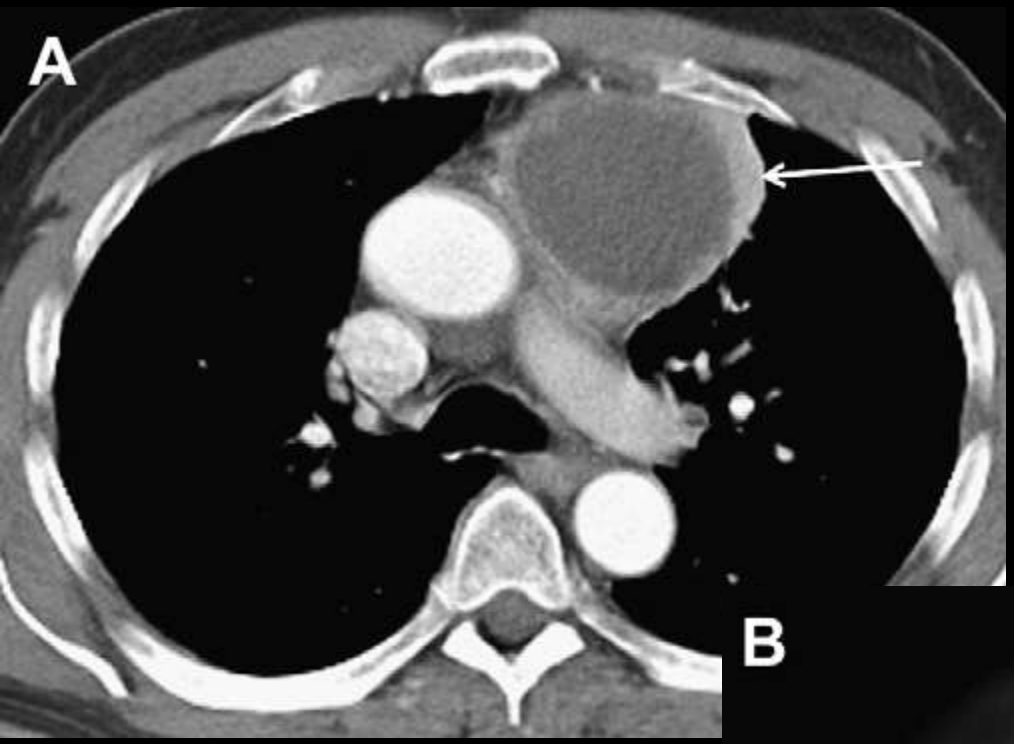
A

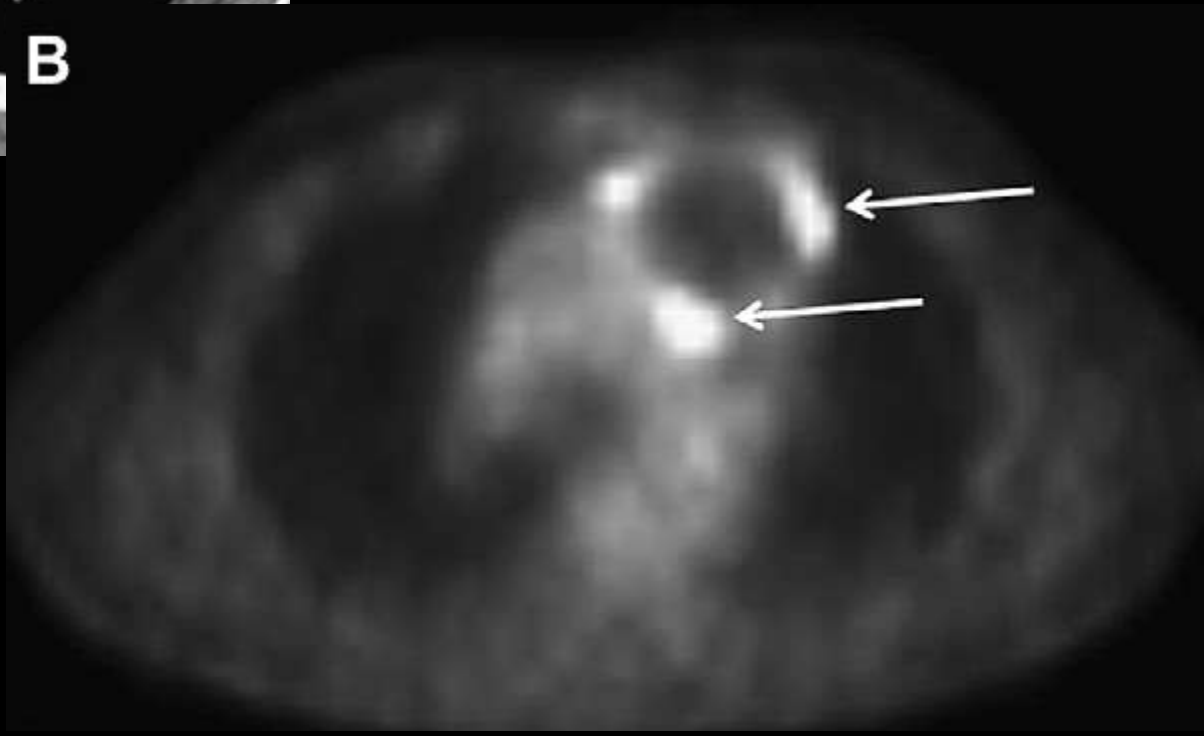
B

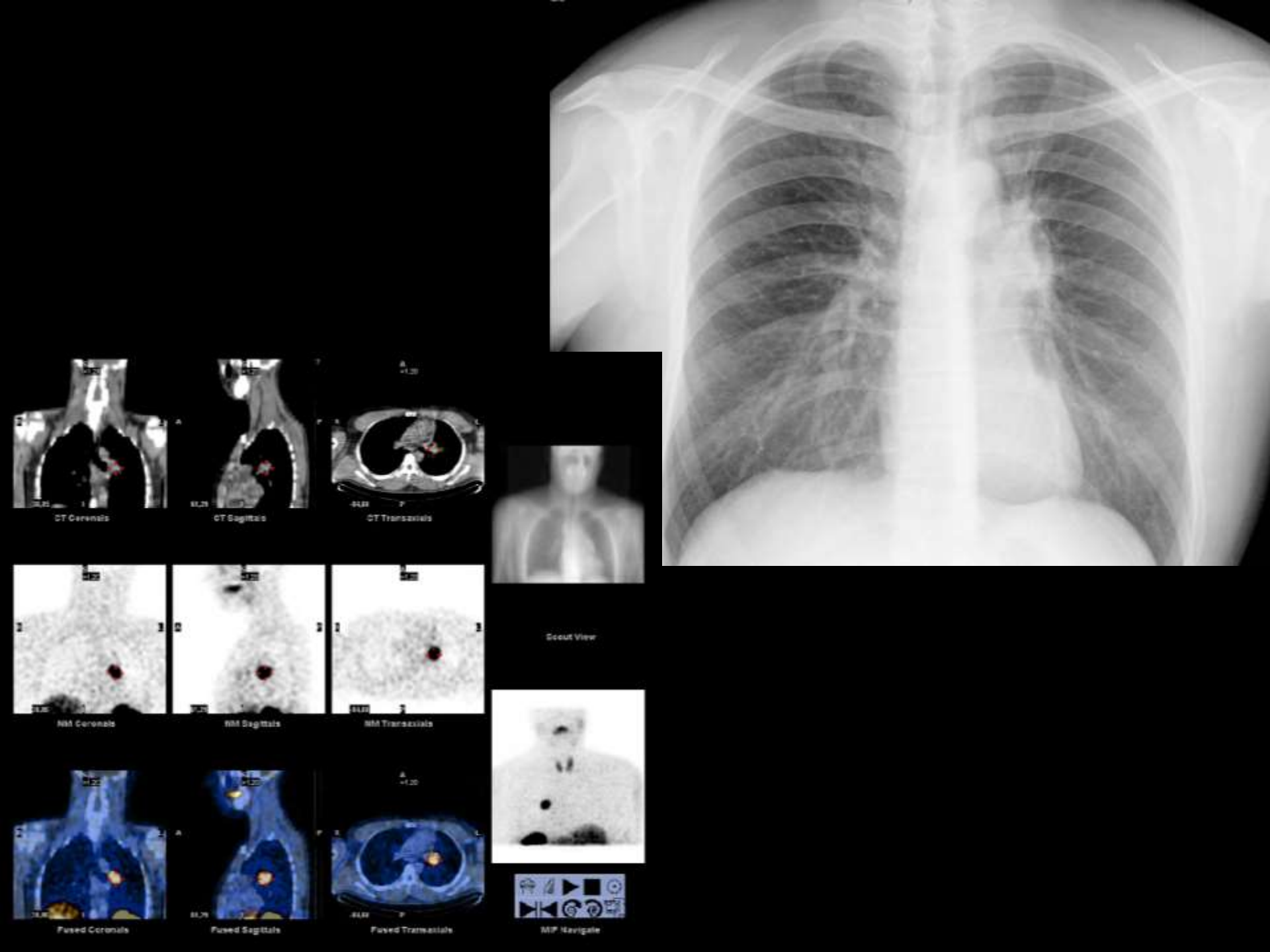
CT Coronals
CT Sagittals
CT Transaxials
Scout View
NM Coronals
NM Sagittals
NM Transaxials
Fused Coronals
Fused Sagittals
Fused Transaxials
MIP Navigate

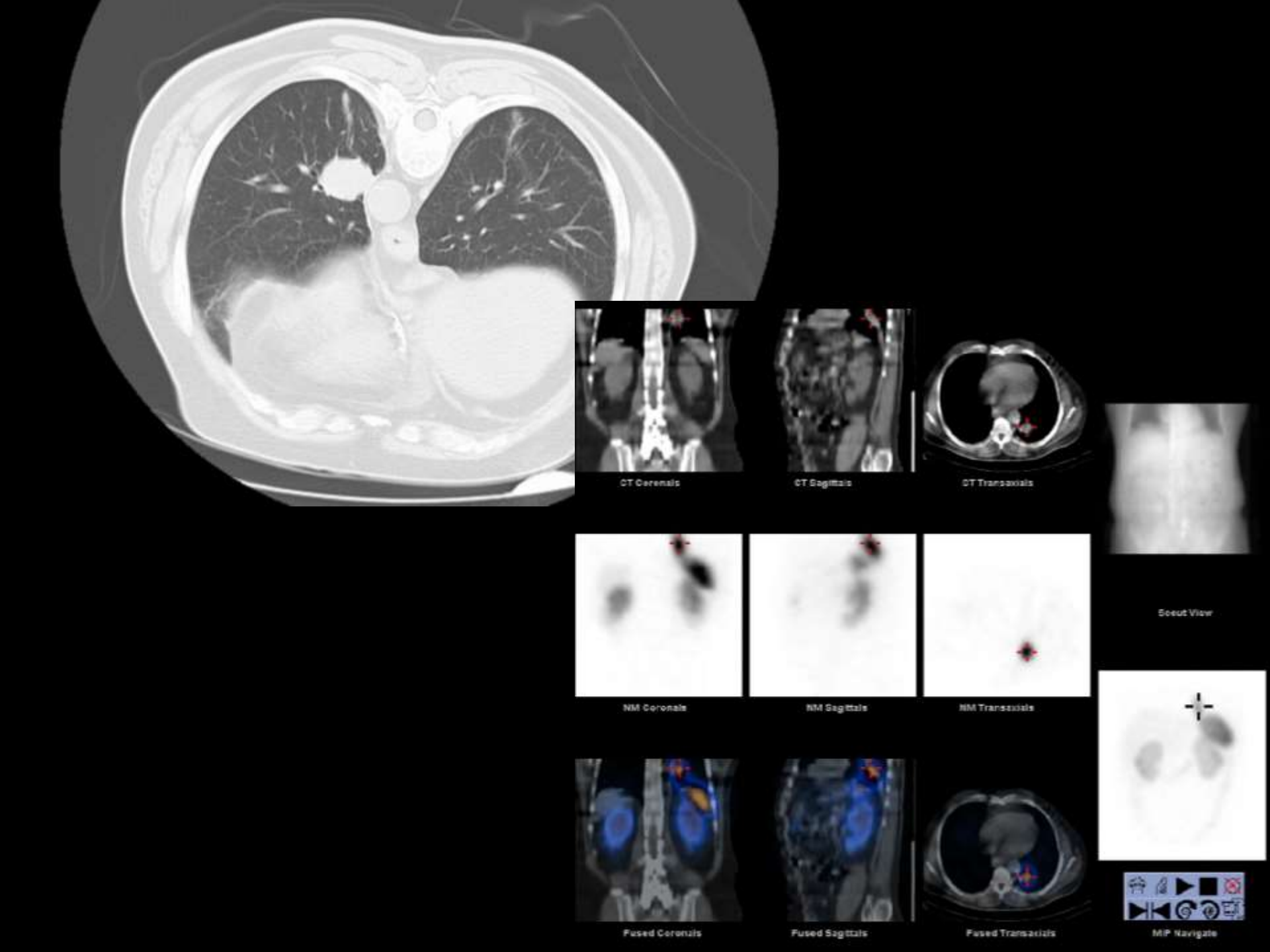
CT Coronals
CT Sagittals
CT Transaxials
Scout View
NM Coronals
NM Sagittals
NM Transaxials
Fused Coronals
Fused Sagittals
Fused Transaxials
MIP Navigate

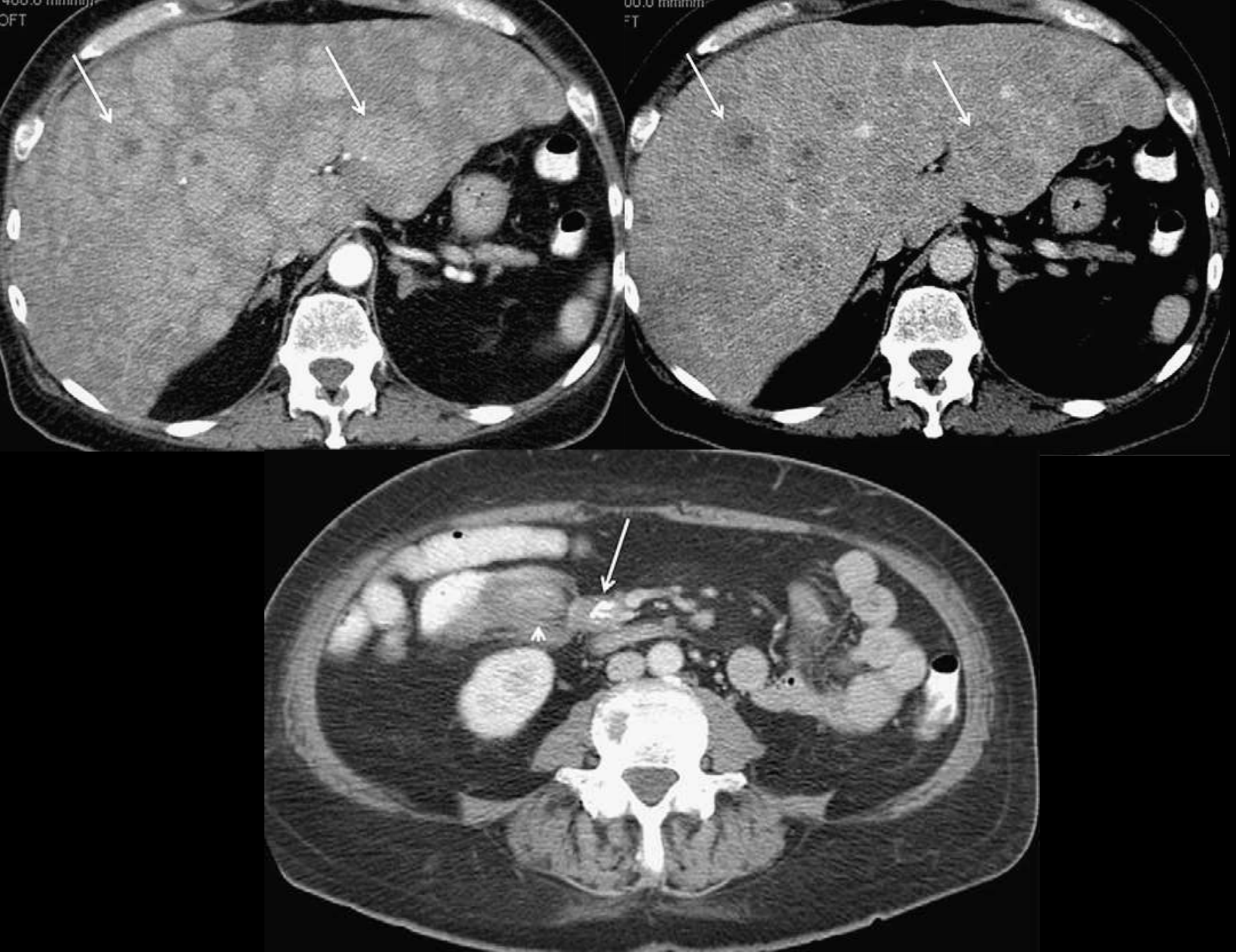

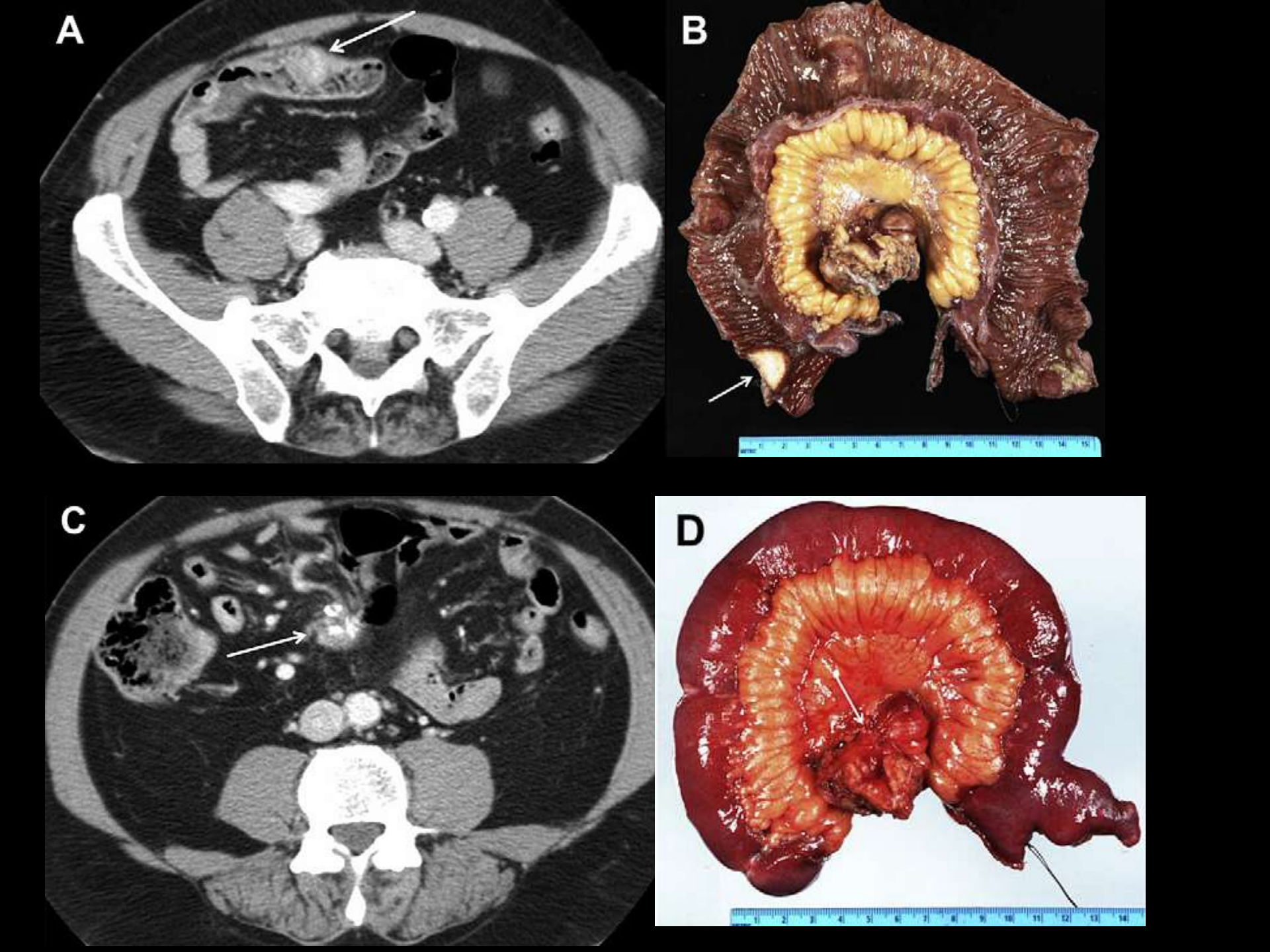
A
B
C
D

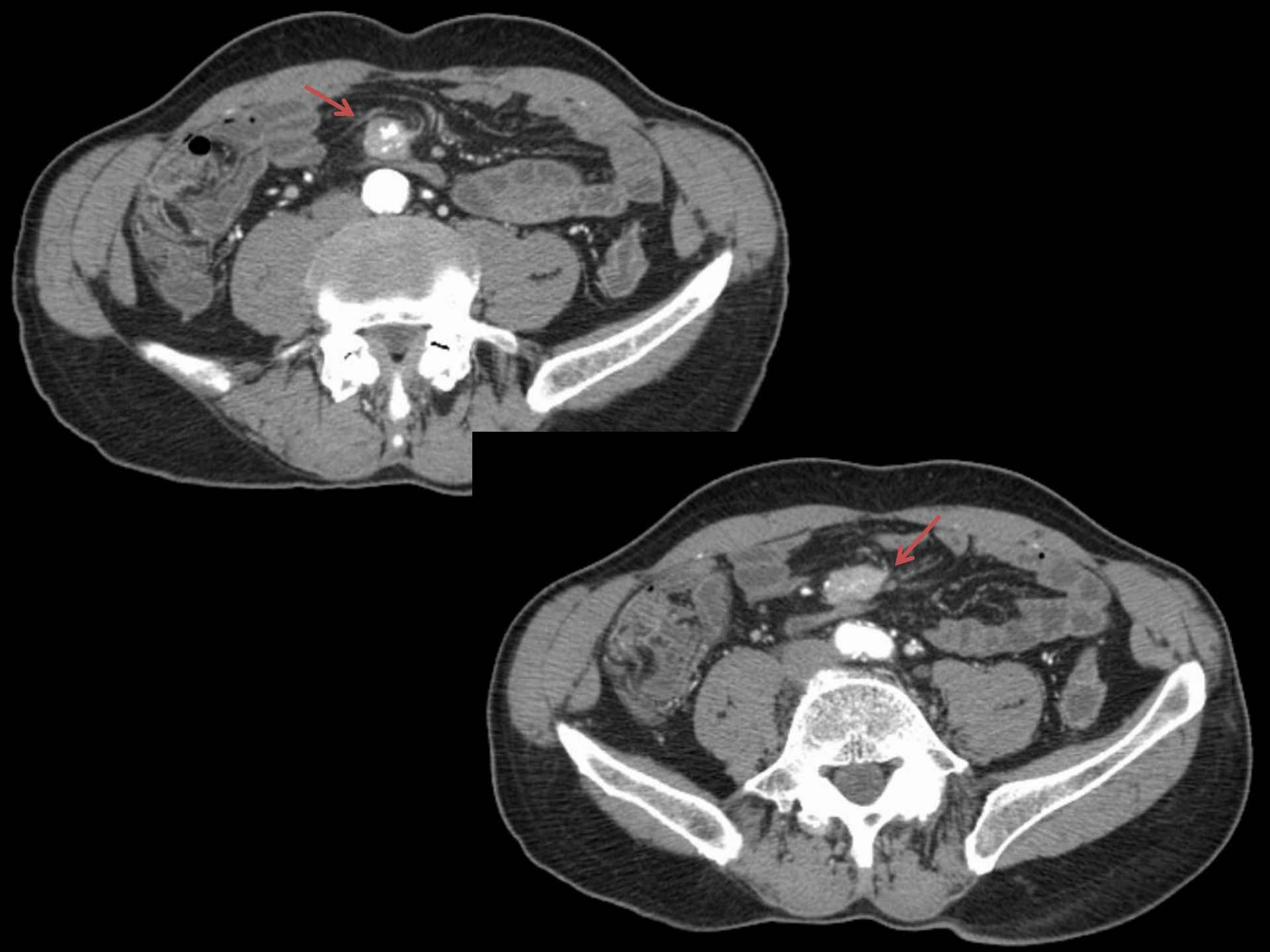

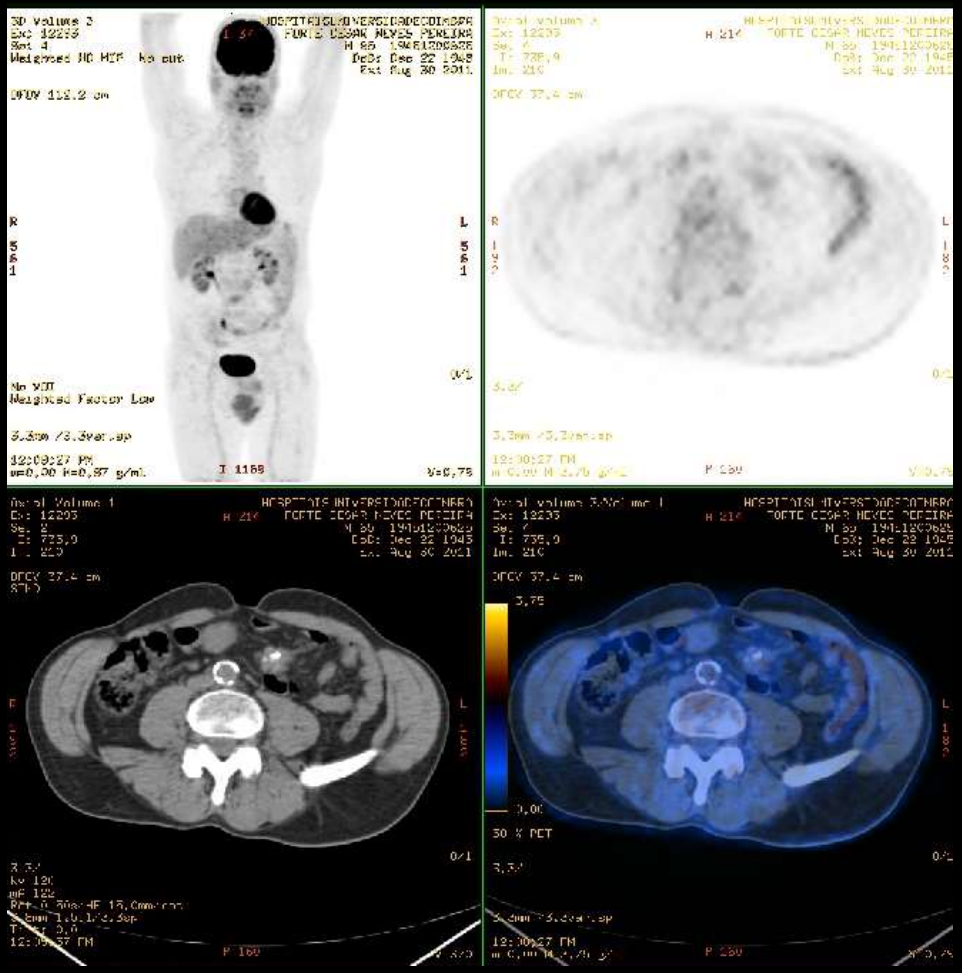

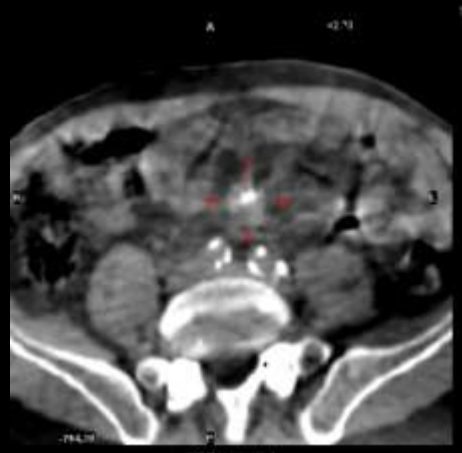

CT Transaxials



NM Transaxials

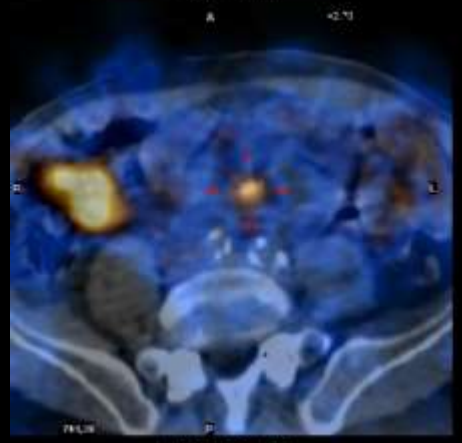

Fused Transaxials

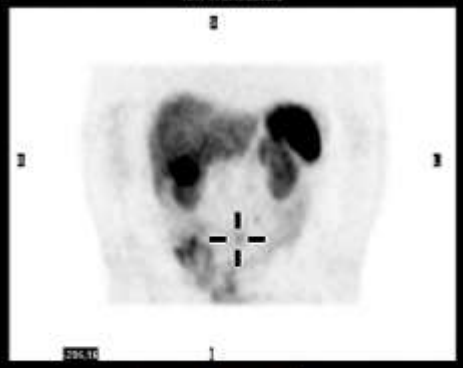

MIP Navigate

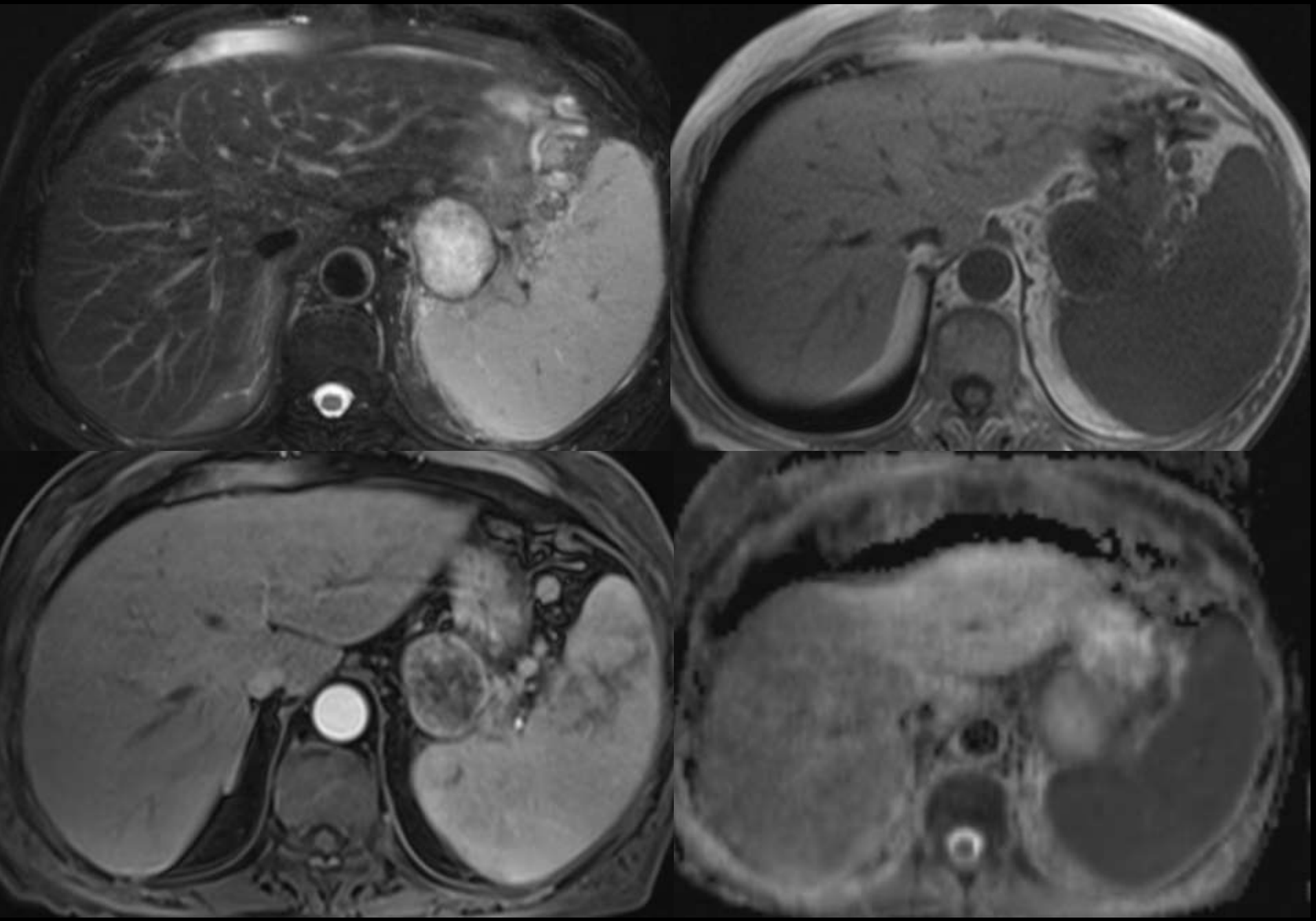

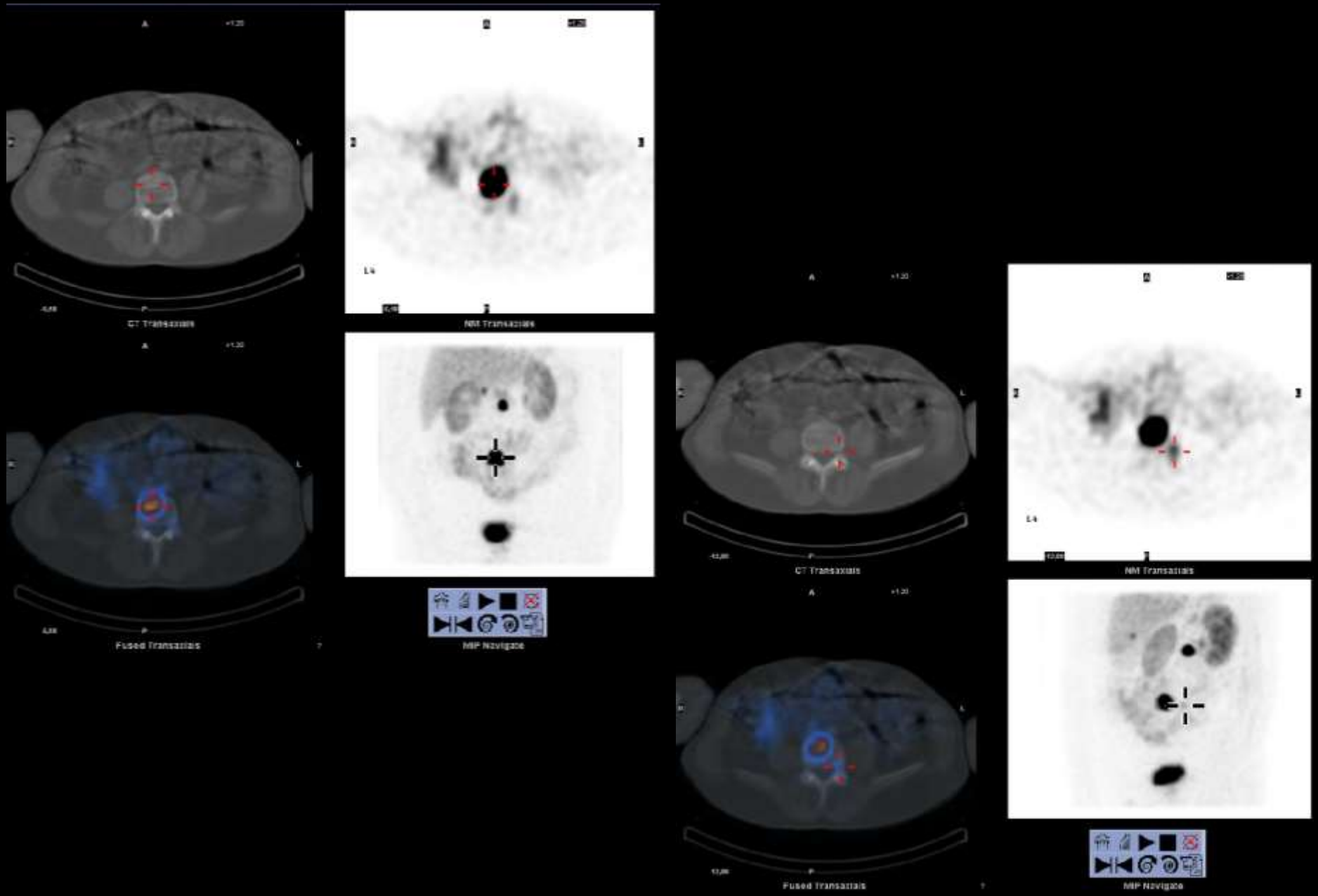
CT Transaxials
NM Transaxials
Fused Transaxials
MIP Navigate
CT Transaxials
NM Transaxials
Fused Transaxials
MIP Navigate

×1.08
POST 1H30
11:53:35.0

×1.08
POST 3H30M
13:46:00.0

Tumores EnteroPancreáticos

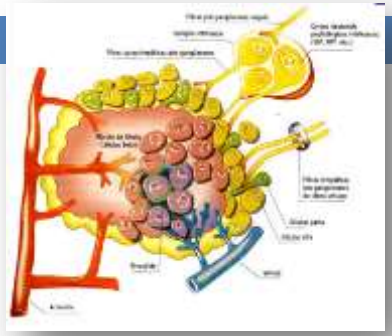

- **Insulinomas**
- Tipo + comum
- Tríade clínica:
  - Sinais/sintomas hipoglicémia após jejum ou exercício
  - Glicémia <45 mg/dL qd sintomáticos
  - Melhoria após glicose oral ou ev
- Sintomas neuroglicopénicos são comuns:
  - Tonturas, amnésia, estados confusionais, alt. personalidade, convulsões
- ~8% associados ao S. NEM tipo 1
- >ia benignos, de pequenas dimensões (>90% têm ≤2 cm)
- >ia no pâncreas (= distribuição pela glândula); 10% são multifocais

Tumores EnteroPancreáticos

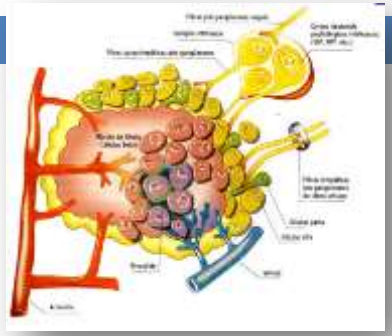

- **Gastrinomas**
- 2° tipo + comum
- Origem: ilhéus de Langerhans
- Prodrução excessiva de gastrina → produção excessiva de ácido gástrico
- Doença ulcerosa péptica com sinais e sintomas associados
  - S. Zollinger Ellison
- "Triângulo dos gastrinomas"

- ~35% associados ao S. NEM tipo 1
- ~50-60% gastrinomas são malignos (i.e., metastização à apresentação)

Tumores EnteroPancreáticos

- **Gastrinomas**

- Sinais e sintomas idênticos à doença ulcerosa péptica e suas sequelas:
  - dor abdominal
  - hemorragia GI
  - perforação gástrica
  - diarreia, comum (má absorção de gordura secundária à inactivação da lipase pancreática pelo excessivo ácido gástrico)

- Diagnóstico:
  - elevados níveis de gastrina sérica em jejum
  - cintigrafia receptores somatostatina para localização do tumor (Sensibilidade ~75-93%)

Tumores EnteroPancreáticos

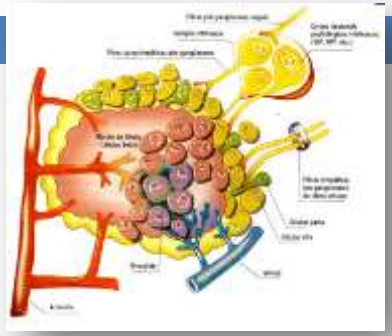

- **Glucagonomas**

- Glucagon:
  - hormona produzida pelas células dos ilhéus de Langerhans
  - neutraliza o efeito da insulina no metabolismo da glicose → intolerância à glicose

- Quase exclusivamente no corpo e cauda do pâncreas
- Metástases ganglionares e hepáticas em ~50% casos

Tumores EnteroPancreáticos

- **Glucagonomas**

- Síndrome clínico, "four Ds":
  - *diabetes*
  - *dermatitis*
  - *deep venous thrombosis*
  - *depression*

- Quase todos apresentam rash cutâneo: eritema (MIs), pruriginoso e migratório – eritema migratório necrolítico
  - causa é desconhecida
  - regride com correcção dos níveis séricos de glucagon

Tumores EnteroPancreáticos

- **Glucagonomas**

- Diagnóstico:
  - elevados níveis séricos de glucagon
  - presença de massa pancreática

- Cintigrafia receptores somatostatina:
  - teoricamente sensível, pois expressam receptores do subtipo 2
  - contudo estudos insuficientes para comprovar a S e E desta modalidade

Tumores EnteroPancreáticos

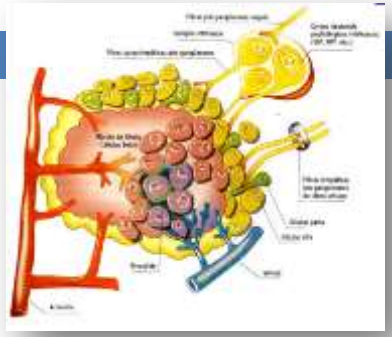

- **VIPomas**

- VIP:
  - neuropeptídeo do sistema nervoso central e periférico
  - armazenado nos neurónios periféricos localizados na proximidade dos vasos sanguíneos dos órgãos esplâncnicos, envolvendo os intestinos delgado e grosso e o pâncreas exócrino

- Principal acção do VIP: <u>vasodilatação</u>

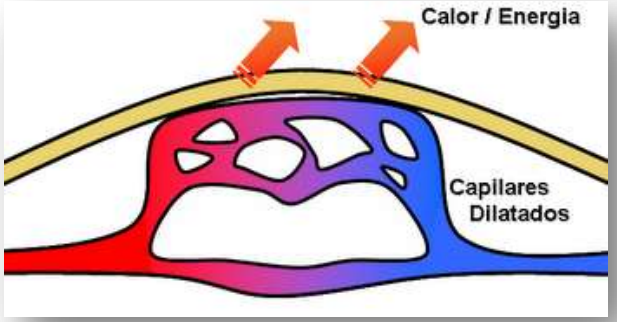

Tumores EnteroPancreáticos

- **VIPomas**

- ↑↑ VIP → diarreia aquosa e severa, mesmo durante o jejum → hipocaliémia
- <u>Síndrome *WDHA*</u>:
  - *watery diarrhea*
  - *hipokaliemia*
  - *achlorhydria* (inibição directa do ácido gástrico pelo VIP)

- "Flushing" pode ocorrer (vasodilatação periférica), mimetizando o síndrome carcinóide

Tumores EnteroPancreáticos

- **VIPomas**

- ~90% surgem no pâncreas
- 60% metastização

- Diagnóstico:
  - elevados níveis séricos de VIP
  - diarreia aquosa
  - presença de tumor pancreático
  - cintigrafia receptores somatostatina (Sensibilidade de 88%)

Tumores EnteroPancreáticos

- **TNE Pouco Diferenciados**

- "TNE pequenas células"
  - elevado índice de proliferação
  - invasão vascular
- Podem surgir ao longo do tracto GI, +++ pâncreas
- Geralmente, não provocam qq síndrome clínico - Não Funcionantes
- Sinais/sintomas:
  - efeito de massa da lesão 1^{iva}
  - decorrentes da metastização

Tumores EnteroPancreáticos

- **TNE Pouco Diferenciados**

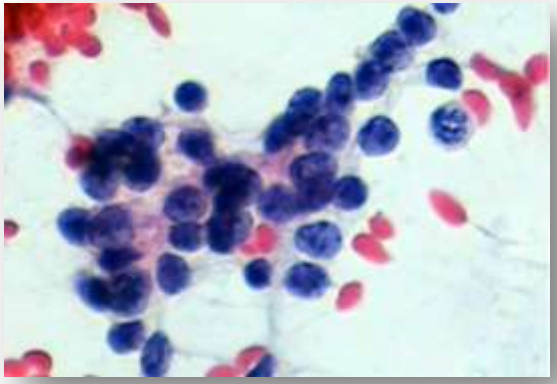

- Agressivos, mau Px:
  - elevada actividade metabólica
  - elevado índice proliferativo
  - baixa diferenciação celular
  - Expressão do antígeno Ki-67 → > índice de proliferação celular ↔ taxa de crescimento/agressividade tumoral
- Diagnóstico histológico, com coloração imuno-histoquímica:
  - reactividade positiva para a cromogranina-A e enolase neuroespecífica
  - reactividade negativa para a insulina, glucagon e somatostatina

Tumores EnteroPancreáticos

- **TNE Pouco Diferenciados**

- Ausência de receptores da somatostatina

  → Cintigrafia com In111-Pentatreotido não é sensível na sua detecção!!!

- Elevado índice proliferativo → marcada utilização de glicose

  → FDG-PET, método com elevada acuidade:

  - localização de metástases
  - avaliação do Px (Qt > captação, pior Px)

Método de 1ª linha nestes casos!

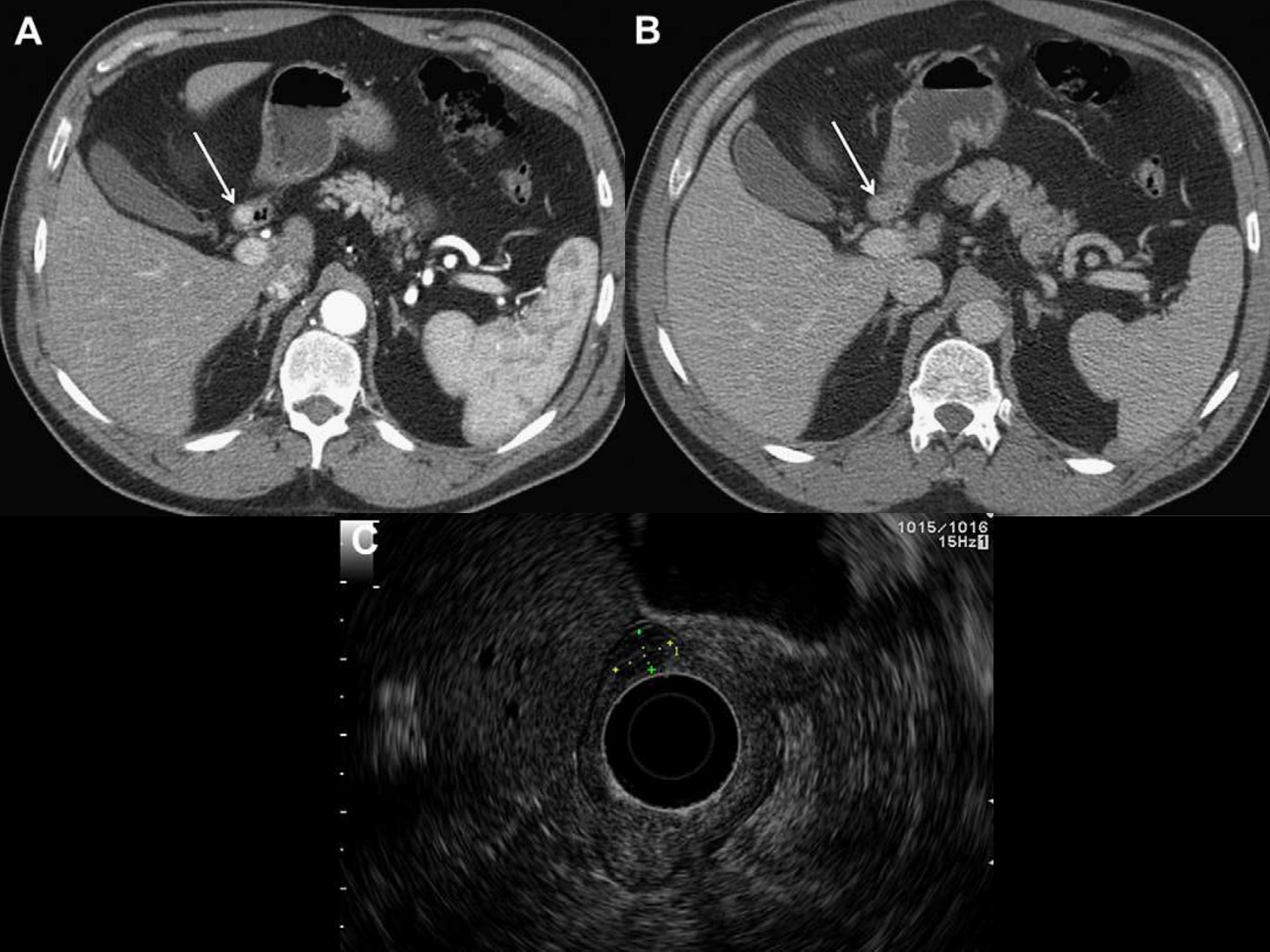
A
B
C
1015/1016
15Hz

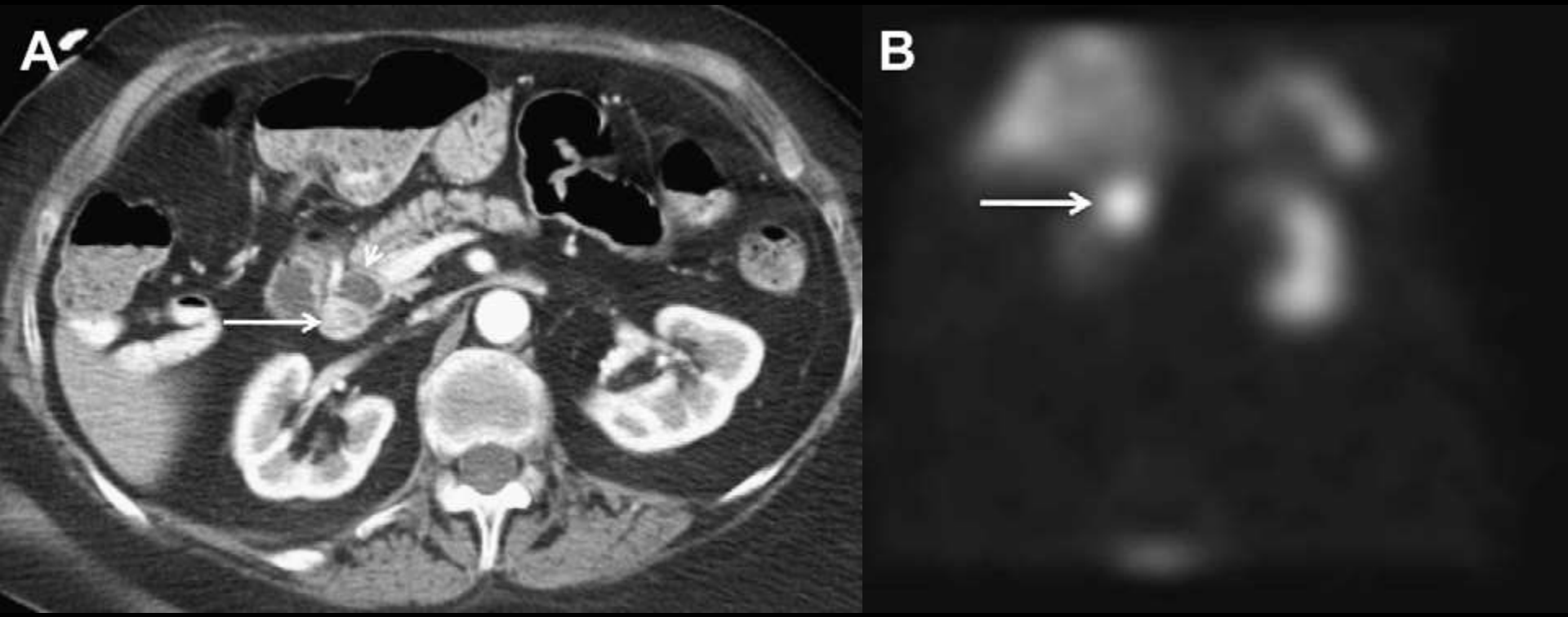
A
B

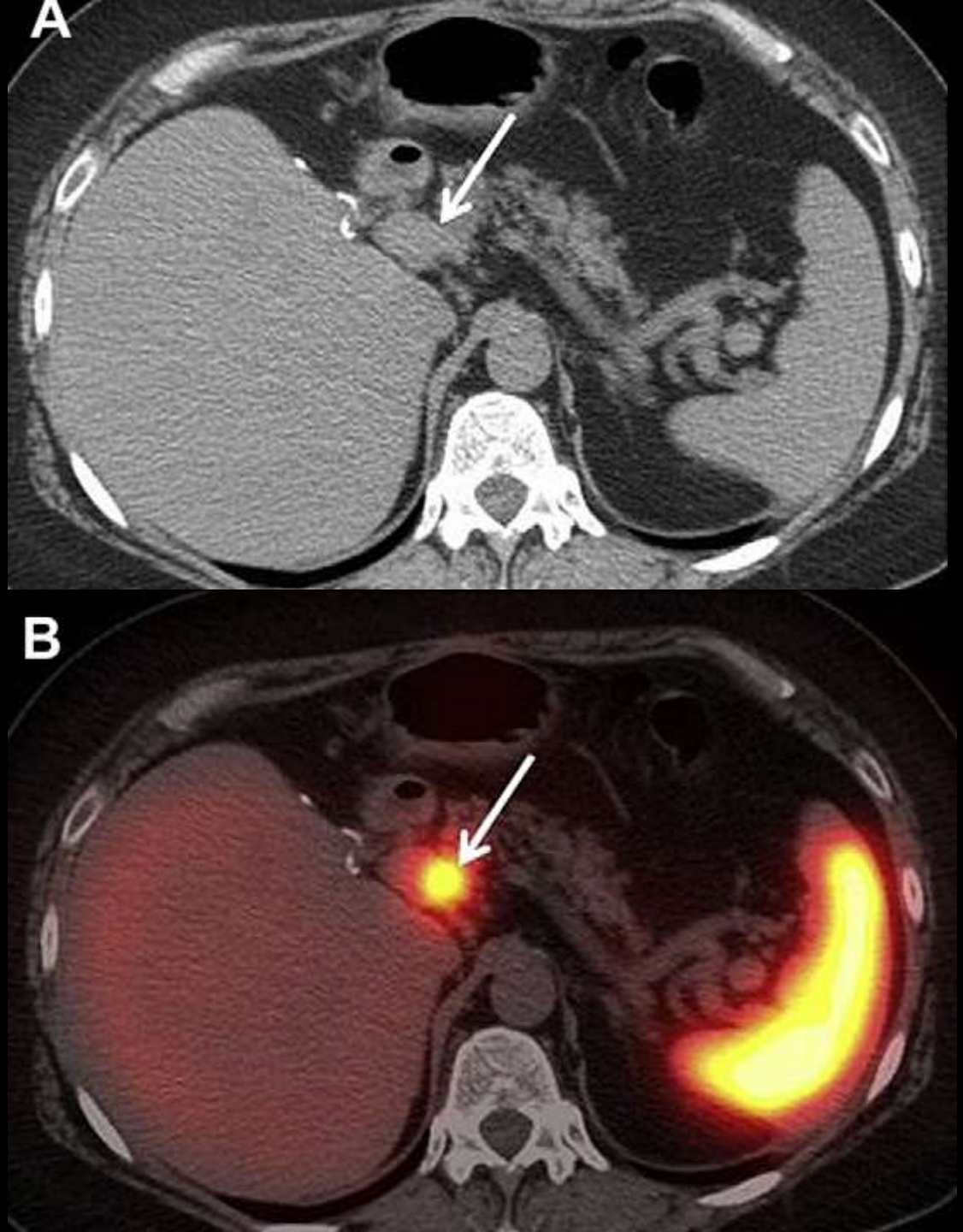
A
B

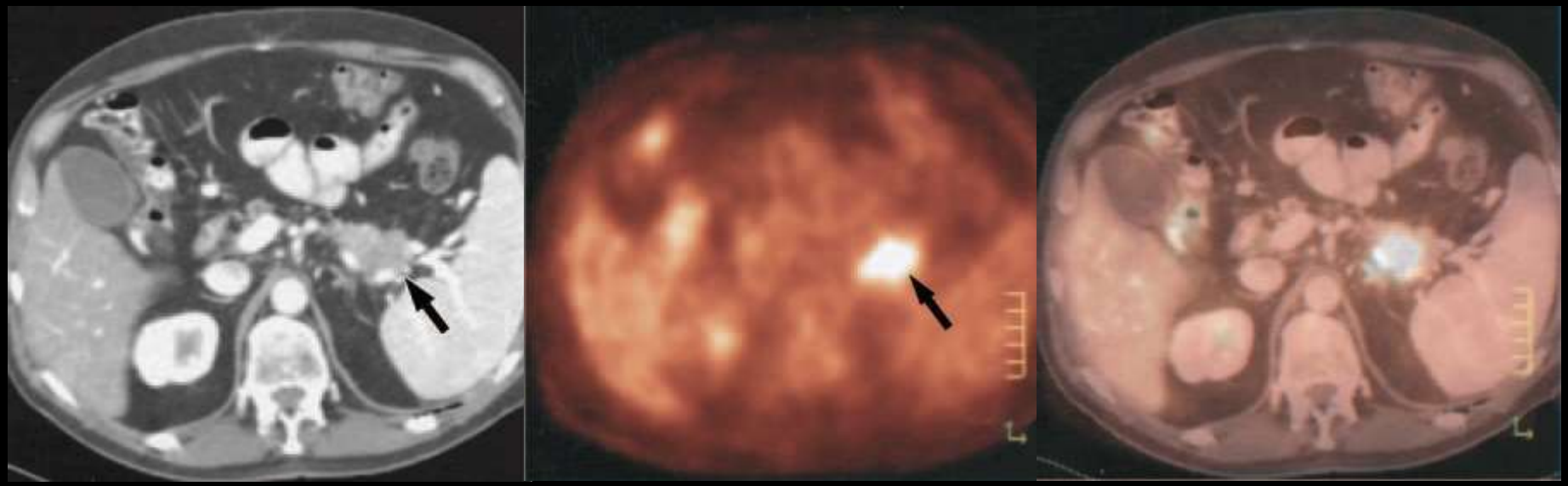

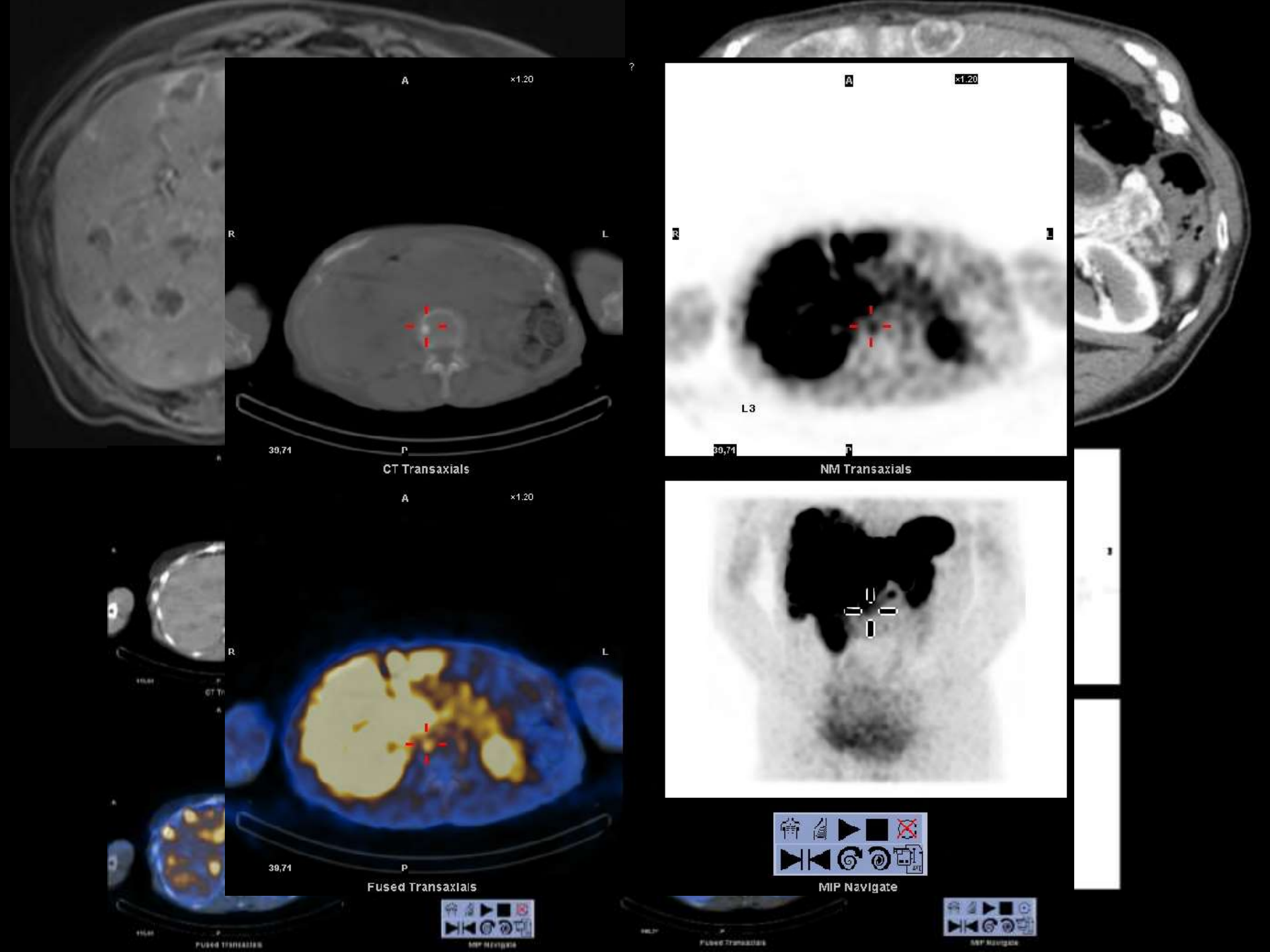
A
×1.20
R
L
39,71
P
CT Transaxials
A
×1.20
R
L
39,71
P
Fused Transaxials
A
×1.20
L3
39,71
P
NM Transaxials
MIP Navigate

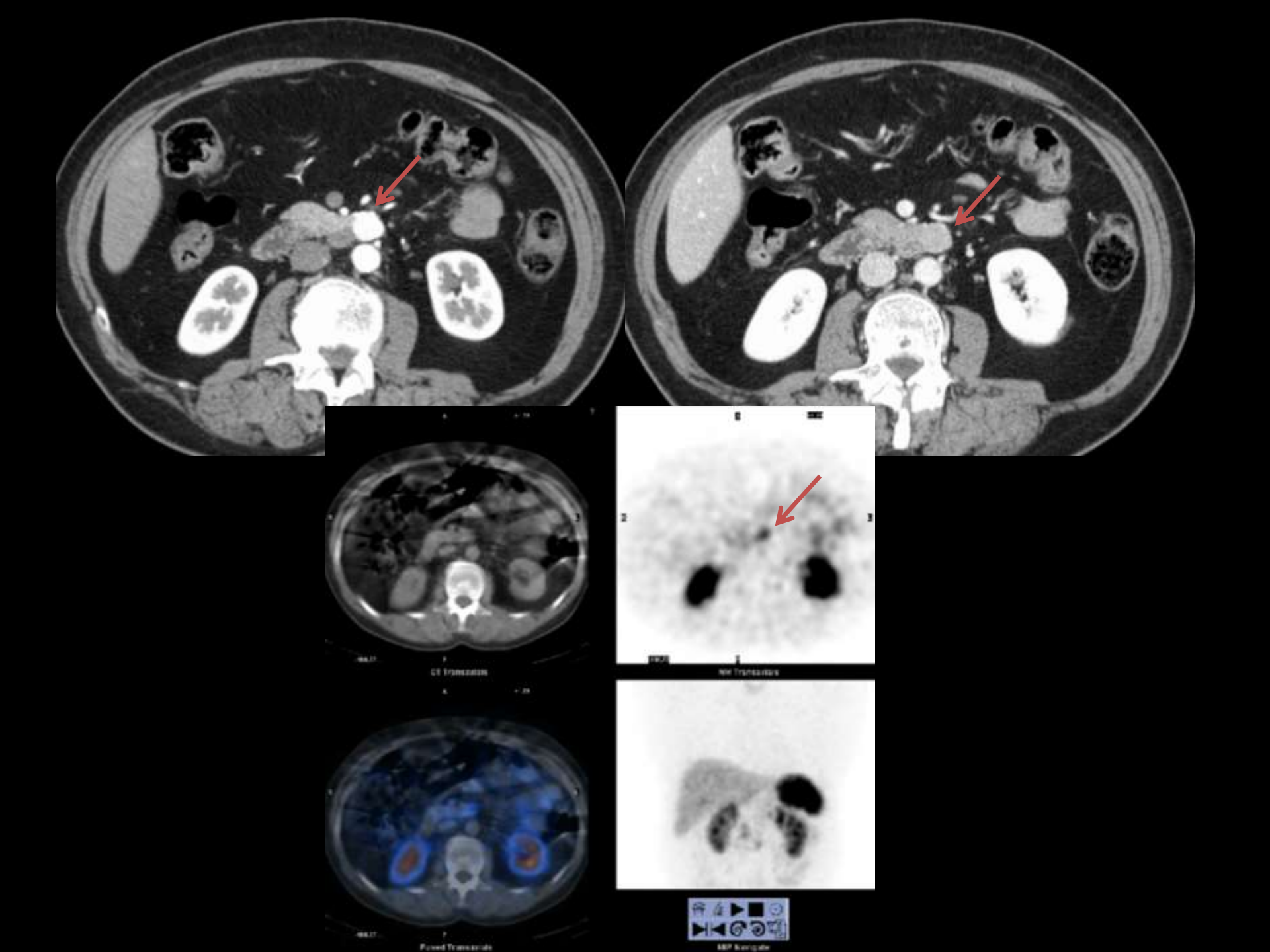
CT Transaxial
NM Transaxial
Fused Transaxial
MIP Rotate

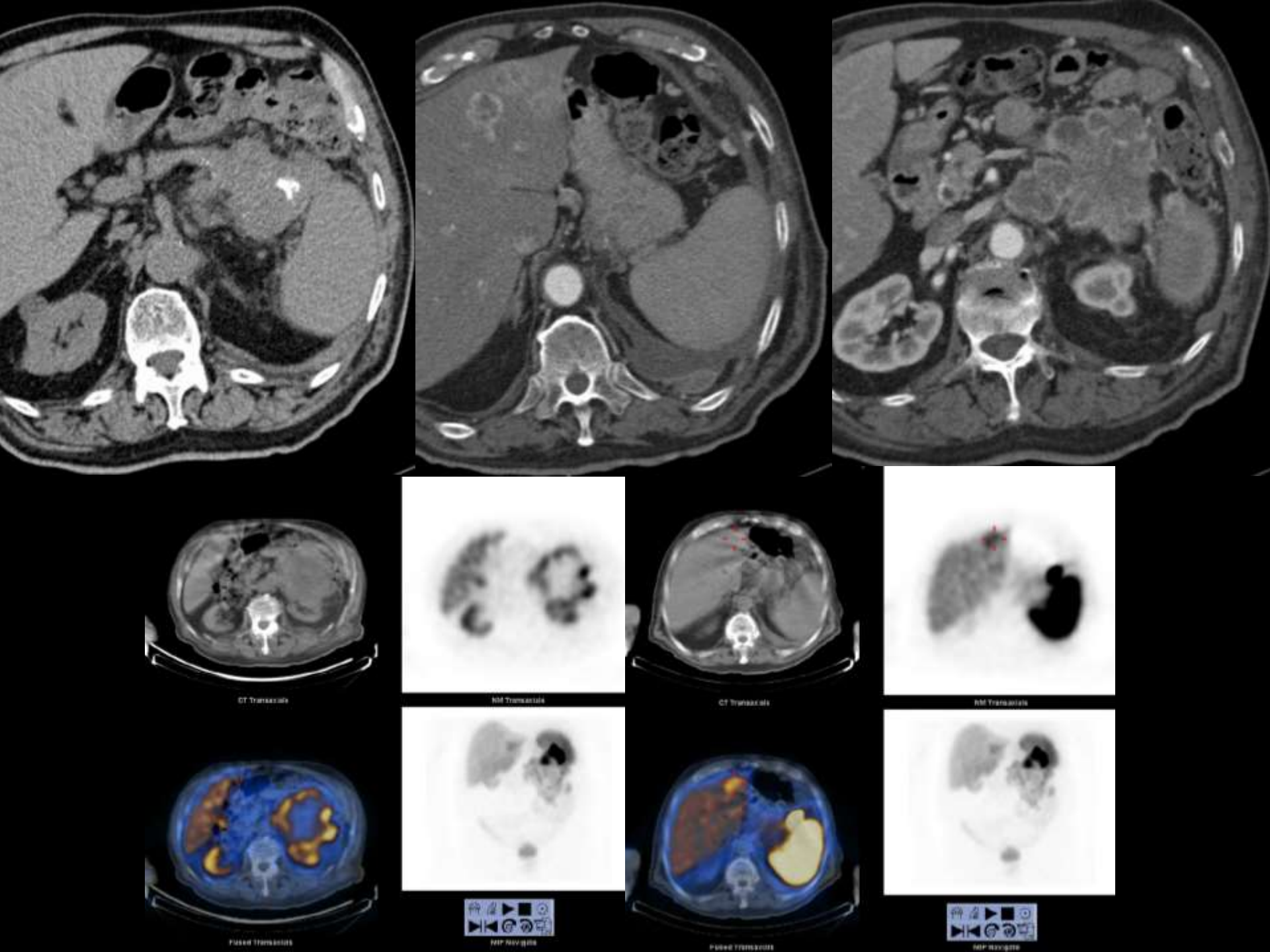
CT Transaxial
NM Transaxial
CT Transaxial
NM Transaxial
Fused Transaxial
NM Navigate
Fused Transaxial
NM Navigate

Conclusão

- TNE constituem um desafio diagnóstico, o qual é na maioria dos casos invariavelmente retardado...
- Podem ser de difícil localização através dos métodos imagiológicos anatómicos convencionais
- Actualmente, nenhuma modalidade imagiológica é considerada de escolha para avaliação destes tumores

Conclusão

- Apesar da imagiologia funcional não fornecer detalhe anatómico lesional, apresenta vantagens:
  - Reflecte a actividade tumoral
  - Avalia recorrência, resposta à terapêutica e, em certos casos, Px

- Capacidade de visualização do corpo inteiro torna-a um excelente método de vigilância evolutiva dos TNE

Interacção multidisciplinar clínica, imagiológica (anatómica/funcional) e anatomo-patológica é fundamental!